



## Gambaran Histopatologi Hepar Mencit (*Mus musculus Balb/C*) yang Diinfeksi dengan *Plasmodium berghei*

Hanifah Putri Dwiridal<sup>1</sup>, Adria<sup>2</sup>, Eryati Darwin<sup>3</sup>

<sup>1</sup> Fakultas Kedokteran Universitas Andalas Padang

<sup>2</sup> Bagian Parasitologi Fakultas Kedokteran Universitas Andalas Padang

<sup>3</sup> Bagian Histologi Fakultas Kedokteran Universitas Andalas Padang

### ABSTRACT

#### Abstrak

**Latar Belakang:** Penyebab kematian terbanyak oleh malaria di Indonesia disebabkan oleh *Plasmodium falciparum*, memiliki analog dengan *Plasmodium berghei* yang hidup sebagai parasit di hepar mencit. Kerusakan yang ditimbulkan tampak pada kerusakan sel hepatosit yang berat, dapat dicegah dengan imunisasi, namun belum ditemukan jenis imunisasi yang tepat.

**Objektif:** Penelitian ini bertujuan melihat apakah imunisasi dengan ekstrak kelenjar ludah *Anopheles sundaicus* pada mencit, mampu mengurangi kerusakan pada hepar mencit yang telah terinfeksi dengan *Plasmodium berghei*.

**Metode:** Penelitian ini dilaksanakan di Laboratorium Patologi Anatomi Fakultas Kedokteran Universitas Andalas, dari bulan Mei - September 2020. Metode penelitian deskriptif dengan pendekatan kuantitatif. Melihat dan membandingkan gambaran histopatologi hepar mencit, yang diinfeksi *Plasmodium berghei* setelah diimunisasi dengan ekstrak kelenjar ludah *Anopheles sundaicus*, pada kelompok ekstrak pellet dan ekstrak supernatan, serta kelompok kontrol yang tidak diimunisasi. Preparat dilihat menggunakan mikroskop (Binokuler Olympus BX 51 DIC), penghitungan jumlah sel hepatosit dengan aplikasi Image J dan dihitung persentase kerusakan dengan rumus oleh Baldatina (2008).

**Hasil:** Persentase kerusakan sel hepatosit pada mencit kelompok kontrol sebesar 96,27%, ekstrak pellet 88,88% dan ekstrak supernatan 85,93%.

**Kesimpulan:** Persentase kerusakan sel hepatosit tertinggi terdapat pada mencit kelompok kontrol dan persentase kerusakan terendah pada kelompok mencit yang telah diimunisasi dengan ekstrak supernatan.

**Kata kunci:** Histopatologi, Hepar, *P. berghei*, *An. Sundaicus*

*Plasmodium berghei*, which lives as a parasite in the liver of mice. The damage caused is seen in severe hepatocyte cell damage, which can be prevented by immunization, but the right type of immunization has not been found.

**Objective:** This study aims to see whether immunization with *Anopheles sundaicus* salivary gland extract in mice can reduce liver damage in mice that have been infected with *Plasmodium berghei*.

**Methods:** This research was conducted at the Anatomical Pathology Laboratory, Faculty of Medicine, Andalas University, from May - September 2020. The research method was descriptive with a quantitative approach. View and compare the histopathological picture of the liver of mice, which were infected with *Plasmodium berghei* after being immunized with *Anopheles sundaicus* salivary gland extract, in the pellet extract and supernatant extract groups, and the control group who were not immunized. The preparations were viewed using a microscope (Binocular Olympus BX 51 DIC), the number of hepatocytes was counted using the Image J application and the percentage of damage was calculated using the formula by Baldatina (2008).

**Results:** The percentage of hepatocyte cell damage in the mencit control group was 96.27%, pellet extract 88.88% and supernatant extract 85.93%.

**Conclusion:** The highest percentage of hepatocyte cell damage was found in the mencit control group and the lowest damage percentage in the supernatant extract group.

**Keyword:** Histopathology, Hepar, *P. berghei*, *An. sundaicus*

#### Apa yang sudah diketahui tentang topik ini?

*P. berghei* parasit malaria pada mencit yang memiliki analog dengan infeksi oleh *P. falciparum* pada manusia.

#### Abstract

**Background:** The most common cause of death by malaria in Indonesia is *Plasmodium falciparum*, which is analogous to

**Apa yang ditambahkan pada studi ini?**

Hubungan gambaran histopatologi hepar mencit dengan infeksi yang disebabkan oleh *P. berghei*

**CORRESPONDING AUTHOR**

Phone: +6282169153226

E-mail: hanifahputridwirdal12@gmail.com

**ARTICLE INFORMATION**

Received: November 9<sup>th</sup>, 2020

Revised: July 2<sup>nd</sup>, 2021

Available online: May 16<sup>th</sup>, 2022

**Pendahuluan**

Penelitian ini merupakan penelitian lanjutan dari penelitian yang dilakukan oleh Adrial (2017) yang berjudul “Pengaruh Ekstrak Kelenjar Ludah *Anopheles sundaicus* Terhadap Kadar Interleukin-12, Interleukin-10, Nitrik Oksida, dan Kepadatan Parasitemia Mencit Putih yang Diinfeksi dengan *Plasmodium berghei*”.<sup>1</sup> Penelitian ini meneliti sisa hasil dari penelitian tersebut berupa preparat organ hepar mencit *Mus musculus Balb/C*, yang telah diberikan perlakuan dalam penelitian tersebut.

Hepar merupakan kelenjar terbesar yang terletak didalam tubuh manusia. Hepar juga merupakan salah satu organ target parasit penyebab penyakit malaria, karena memiliki peran penting dalam siklus hidup parasit dan juga sebagai tempat respon imun host. Pada hepar sering ditemukan terjadinya kerusakan akibat sporozoit yang infeksiif tidak langsung menyerang sel eritrosit, melainkan terlebih dahulu berkembang pada sel hepatosit, yang menyebabkan terjadinya kerusakan pada sel tersebut akibat proses sekuestrasi dan sitoaderensi, bahkan bisa menyebabkan kematian.<sup>2</sup> Mekanisme ini menyebabkan sel hepatosit mengalami kerusakan berupa degenerasi sel, yang nantinya jika infeksi ini tidak diatasi secepatnya, maka kerusakan sel akan jatuh pada kematian sel yang bersifat *irreversible*/nekrosis sel. Infeksi akut yang terjadi akan menyebabkan infiltrasi sel radang yaitu sel PMN. Semua kerusakan sel ini akan tampak jelas dengan melihat gambaran histopatologi organ hepar mencit tersebut secara langsung dengan bantuan mikroskop.<sup>2</sup>

Kerusakan berat pada sel hepatosit tersebut dapat dicegah dengan imunisasi, namun belum ditemukan jenis imunisasi yang tepat. Berdasarkan penelitian sebelumnya, didapatkan bahwa didalam kelenjar ludah nyamuk *An. Sundaicus* terdapat berbagai macam sel imun yang mampu menghambat perkembangan parasit malaria ditubuh, dan diharapkan mampu

mengurangi kerusakan akibat infeksi *Plasmodium berghei*. Pada penelitian inilah dibuktikan apakah terjadi penurunan kerusakan sel hepatosit akibat infeksi parasit malaria tersebut, setelah diimunisasi dengan ekstrak kelenjar ludah *An. Sundaicus*.<sup>1</sup>

Penelitian ini melihat gambaran histopatologi hepar dari mencit *Mus musculus Balb/C*, dikarenakan sediaan hepar yang dilihat tidak bisa didapatkan dari hepar manusia, sehingga membutuhkan hewan model sebagai gantinya.

Parasit yang menyebabkan penyakit malaria di Indonesia ada 5 jenis, yaitu *Plasmodium falciparum*, *Plasmodium vivax*, *Plasmodium ovale*, *Plasmodium malariae* dan *Plasmodium knowlesi*.<sup>3</sup> Jenis *Plasmodium* menurut hasil pemeriksaan RDT dan Karakteristik pada tahun 2018 yang dilakukan oleh Kemenkes RI menyatakan bahwa berdasarkan data, jenis *Plasmodium sp* yang paling tinggi menyebabkan malaria di Indonesia adalah *P. falciparum*.<sup>4</sup> Parasit ini memiliki siklus hidup didalam tubuh manusia yang terdiri atas siklus ekso-eritrositer dan siklus eritrositer, yang mana siklus ekso-eritrositer berlangsung dihepar. Penelitian ini menggunakan sejenis parasit yang juga memiliki habitat dihepar, namun bukan dihepar manusia melainkan hepar rodensia seperti mencit, parasit tersebut adalah *P. berghei*. Penggunaan *P. berghei* dalam penelitian ini disebabkan karena parasit tersebut memiliki siklus hidup, morfologi serta genom yang mirip dengan *P. falciparum* yang menginfeksi manusia, sehingga sering dianalogkan dengan infeksi pada manusia, selain itu karena dalam penelitian ini tidak menggunakan manusia tetapi menggunakan mencit, maka digunakanlah parasit yang menginfeksi mencit yaitu *P. berghei*.<sup>1</sup>

Penyakit malaria di dunia pada tahun 2017 terjadi 219 juta kasus malaria di 87 negara dengan kematian 435.000 orang diseluruh dunia.<sup>5</sup> Kasus malaria di Indonesia sendiri pada tahun 2018 terjadi 220.000 kasus malaria tiap tahunnya.<sup>4</sup> Di Sumatera Barat sekitar 84% Kabupaten/Kota telah mencapai eliminasi, namun

endemisitas malaria masih tercatat sebagai endemis rendah-sedang, wilayah yang berada pada endemis rendah adalah Kabupaten Sawah Lunto dan Kabupaten Pesisir Selatan, sedangkan wilayah endemis sedang terdapat di Kabupaten Kepulauan Mentawai.<sup>6</sup>

Malaria ditularkan oleh nyamuk *Anopheles* dari genus *Anopheles*. Pada penelitian yang dilakukan oleh Adrial (2017) digunakan nyamuk *Anopheles sundaicus* (*An. sundaicus*) karena nyamuk tersebut yang terbanyak terdapat di Sumatera Barat terutama di Kab. Pesisir Selatan sebagai daerah yang banyak terdapat air payau, yang merupakan vektor utama dan terbanyak menyebabkan malaria disana, serta merupakan salah satu dari 10 species *Anopheles* yang kontak dengan manusia.<sup>7</sup>

Penelitian ini bertujuan melihat apakah imunisasi dengan ekstrak kelenjar ludah *Anopheles sundaicus* pada mencit, mampu mengurangi kerusakan pada hepar mencit yang telah terinfeksi dengan *Plasmodium berghei*.

## Metode

Jenis penelitian ini adalah penelitian deskriptif dengan pendekatan kuantitatif.

Populasi dalam penelitian ini adalah mencit putih (*Mus musculus Balb/C*) betina.<sup>1</sup> Sampel penelitian ini berupa preparat organ hepar mencit *Mus musculus Balb/C* yang terdiri atas 3 kelompok: kelompok ekstrak pellet (mencit yang telah diimunisasi dengan ekstrak pellet kelenjar ludah *An. Sundaicus*), kelompok ekstrak supernatan (mencit yang telah diimunisasi dengan ekstrak supernatan kelenjar ludah *An. Sundaicus*), untuk kelompok pellet dan supernatan, kelompok ini diinfeksi terlebih dahulu dengan *P. berghei*, setelah itu barulah diimunisasi dengan ekstrak kelenjar ludah *An. Sundaicus*, dan kelompok kontrol yang hanya diinfeksi dengan *P. berghei* tetapi tidak diimunisasi.

Preparat yang digunakan dalam penelitian ini didapat dari sisa hasil penelitian yang dilakukan oleh Adrial (2017).<sup>1</sup> Banyaknya preparat yang didapat sebanyak 18 preparat dengan jumlah 6 preparat dari setiap perlakuan.

Analisis data dilakukan dengan melihat tingkat kerusakan atau perubahan dari gambaran histopatologi hepar masing-masing kelompok mencit dengan menggunakan mikroskop (binokuler Olympus BX 51 DIC), yang dinilai

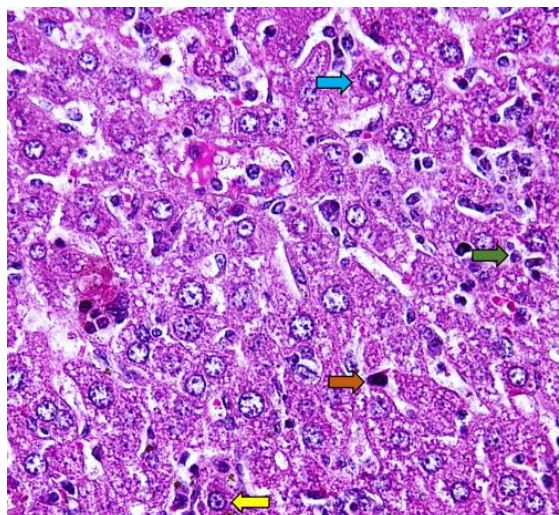
berdasarkan sel hepatosit yang mengalami degenerasi, inflamasi dan nekrosis, dijumlahkan kemudian dirata-rata dan dibandingkan dengan setiap perlakuan. Data yang diperoleh berupa data semi kuantitatif yaitu metode analisis risiko. Penghitungan persentase kerusakan organ hepar mencit menggunakan rumus dari Baldatina.<sup>8</sup> Mencari rerata dan standar deviasi dengan menggunakan program Windows Excel 2010 (Windows 10).

Nomor izin kaji etik pada penelitian ini adalah No: 55/UN.16.2/KEP-FK/2020, dan institusi yang mengeluarkan no izin kaji etik penelitian ini adalah Fakultas Kedokteran Universitas Andalas.

## Hasil

Berdasarkan hasil penelitian ini, persentase kerusakan organ hepar mencit kelompok kontrol, didominasi oleh sel hepatosit yang mengalami degenerasi dengan rerata kerusakan 57.77%, kemudian sel hepatosit yang mengalami nekrosis dengan rerata 26.81% dan sel PMN dengan rerata 11.68%.

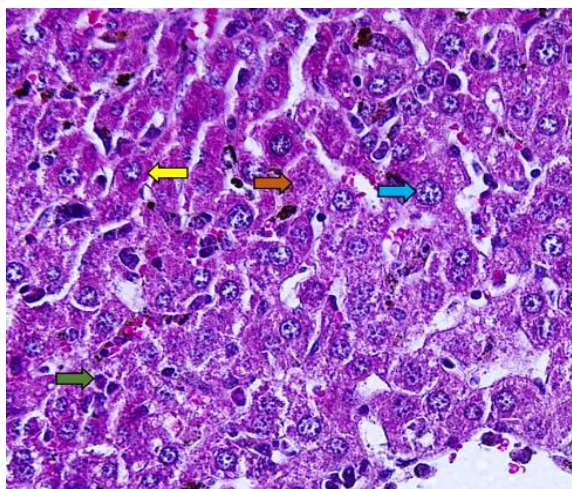
Berdasarkan gambaran histopatologi, dari preparat organ hepar pada mencit *Mus musculus Balb/C* pada kelompok kontrol, didapatkan gambaran hasil sebagai berikut :



**Gambar 1.** Gambaran Histopatologi hepar Kelompok Kontrol. (↖) Panah Kuning Sel Hepatosit Normal. (↗) Panah Hijau Sel PMN. (↘) Panah Biru Sel Hepatosit yang Mengalami Degenerasi. (↙) Panah Coklat Sel Hepatosit yang Nekrosis (Piknotik).

Berdasarkan gambaran histopatologi dari preparat organ hepar mencit *Mus musculus Balb/C*, pada kelompok ekstrak pellet yang dilihat

pada saat penelitian didapatkan gambaran sebagai berikut :

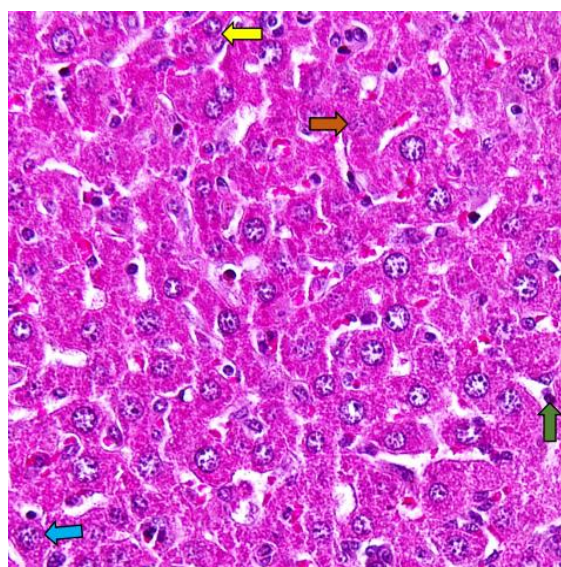


**Gambar 2.** Gambaran Histopatologi Hepar Kelompok Ekstrak Pellet. (→) Panah Kuning Sel Hepatosit Normal. (→) Panah Hijau Sel PMN. (→) Panah Biru Sel Hepatosit yang Mengalami Degenerasi. (→) Panah Coklat Sel Hepatosit yang Nekrosis (Kariolisis).

Persentase kerusakan organ hepar mencit kelompok ekstrak pellet, didominasi oleh sel hepatosit yang mengalami degenerasi dengan rerata kerusakan 59%, kemudian sel hepatosit yang mengalami nekrosis dengan rerata 21.24% dan sel PMN dengan rerata 8.62%.

Berdasarkan penelitian dengan melihat gambaran histopatologi organ hepar dari mencit kelompok ekstrak supernatan, didapatkan gambaran histopatologi yang terlihat pada gambar 3.

Persentase kerusakan organ hepar mencit kelompok ekstrak supernatan, didominasi oleh sel hepatosit yang mengalami degenerasi dengan rerata kerusakan 64.63%, kemudian sel hepatosit yang mengalami nekrosis dengan rerata 14.73% dan sel PMN, dengan rerata 6.73%.



**Gambar 3.** Gambaran Histopatologi Hepar Kelompok Ekstrak Supernatan. (→) Panah Kuning Sel Hepatosit Normal. (→) Panah Hijau Sel PMN. (→) Panah Biru Sel Hepatosit yang Mengalami Degenerasi. (→) Panah Coklat Sel Hepatosit yang Nekrosis (Karioreksis).

**Tabel 1.** Persentase Kerusakan Hepatosit Berdasarkan Jenis Kerusakan Sel

No	Mikroskopis Sel	Persentase Kerusakan Kelompok Perlakuan (%)		
		Kontrol	Ekstrak Pellet	Ekstrak Supernatan
1	Normal	3.7183	11.1050	14.0583
2	Sel PMN	11.6817	8.6183	6.7250
3	Degenerasi	57.7700	59.0083	64.6350
4	Nekrosis	26.8117	21.2483	14.7300

Berdasarkan Tabel 1 memperlihatkan bahwa tingkat kerusakan yang nyata akibat infeksi dari *P. berghei*, tampak pada kerusakan sel hepatosit yang mengalami degenerasi. Dominasi kerusakan sel degenerasi pada kelompok perlakuan ekstrak supernatan, menyebabkan persentasenya lebih tinggi dibandingkan kelompok kontrol dan kelompok ekstrak pellet, hal ini juga disebabkan karena pada kelompok ekstrak supernatan sel normal dan sel PMN yang ditemukan juga sedikit, sehingga jika dihitung persentasenya dengan jumlah sel pembagi (jumlah keseluruhan sel) yang sedikit, maka persentasenya akan tampak tinggi.

Sel normal dengan jumlah terbanyak pada tabel ditunjukkan pada kelompok perlakuan ekstrak supernatan, dan jumlah terendahnya pada kelompok kontrol. Sel PMN dan sel hepatosit yang mengalami nekrosis, dengan jumlah terendah ditunjukkan pada kelompok ekstrak supernatan dan tertinggi pada kelompok kontrol.

Tabel 2. Persentase Kerusakan Hepatosit Total Kelompok Kontrol, Ekstrak Pellet dan Ekstrak Supernatan

No	Sampel (Mencit)	Rerata Persentase Kerusakan Sel Hepatosit Kelompok Perlakuan (%)		
		Kontrol	Pellet	Supernatan
		1	No. 4	93.94
2	No. 5	92.98	88.51	85.89
3	No. 6	98.35	89.59	85.20
4	No. 7	96.53	88.00	92.18
5	No. 8	97.41	89.60	82.96
6	No. 14	98.42	84.49	80.91
Mean ± SD		96.27 ± 2.30	88.88 ± 2.80	85.93 ± 4.00

Terhitung didalam tabel 2 bahwa persentase kerusakan organ hepar pada mencit *Mus musculus Balb/C* terbanyak terdapat pada kelompok kontrol, dengan persentase kerusakan 96.27%, sedangkan persentase kerusakan terendah terdapat pada kelompok perlakuan supernatan, dengan persentase kerusakan 85.93%. Persentase kerusakan organ hepar diantara kelompok kontrol (yang terbanyak) dan kelompok ekstrak supernatan (yang paling sedikit), adalah persentase kerusakan organ hepar mencit dari kelompok perlakuan ekstrak pellet, dengan rerata persentase kerusakan totalnya adalah 88.88%.

## Pembahasan

### Gambaran Histopatologi Hepar Mencit Kelompok Kontrol

Inflamasi yang terjadi pada organ hepar mencit disebabkan karena terjadinya respon imun nonspesifik, yang mana reaksi ini terjadi akibat dilepaskannya mediator-mediator inflamasi tertentu, mediator-mediator ini bertugas untuk merangsang bergeraknya sel-sel polimorfonuklear (PMN) menuju lokasi masuknya antigen, gejala inilah yang disebut dengan reaksi inflamasi akut.<sup>9</sup>

Kerusakan sel hepatosit akibat infeksi dari *P. berghei* yang terbanyak adalah degenerasi sel. Penyebab dari kerusakan ini adalah, infeksi dari *P. berghei* menyebabkan gangguan oksidasi yang mengakibatkan metabolisme sel berubah secara anaerob, sehingga ATP akan menurun. ATP menurun menyebabkan transport aktif tidak berjalan dengan baik, menyebabkan pompa ion natrium dari intrasel ke ekstrasel tidak adekuat, maka akan terjadi kelebihan ion natrium didalam sel, menyebabkan terjadinya perpindahan air dari ekstrasel ke intrasel, terjadilah penumpukan

cairan sehingga sel akan membengkak atau oedem.<sup>10</sup> Sel PMN juga berperan dalam menimbulkan kerusakan hepar mencit dengan meningkatkan permeabilitas dinding vaskuler yang mengakibatkan eksudasi protein plasma dan cairan sehingga terjadilah degenerasi hidrofik.<sup>9</sup>

Infeksi *P. berghei* mengganggu ikatan antara hemoglobin dan oksigen (Hb-O<sub>2</sub>) pada proses pengangkutan oksigen, sehingga menyebabkan anoksia pada jaringan. Proses ini mampu menyebabkan sel mengalami nekrosis, ditandai dengan inti sel yang mati akan menyusut (lebih kecil), kromatin dan serabut retikuler berlipat-lipat, batas tidak teratur, dan berwarna gelap dan lebih padat (piknotik), yang dapat hancur bersegmen-segmen (karioreksis) dan kemudian sel menjadi eosinofilik (kariolisis).<sup>10</sup>

Penelitian yang dilakukan oleh Vonny (2015), menunjukkan bahwa mencit dari kelompok kontrol yang hanya diinfeksi dengan larutan fisiologis, memiliki rerata persentase kerusakan organ hepar lebih tinggi, dibandingkan kelompok mencit yang diberikan injeksi ekstrak kelenjar ludah nyamuk.<sup>11</sup>

### Gambaran Histopatologi Hepar Mencit Kelompok Ekstrak Pellet

Tingkat kerusakan sel pada kelompok ekstrak pellet memiliki tingkat kerusakan yang lebih rendah dibandingkan tingkat kerusakan pada kelompok kontrol. Tingkat kerusakan berdasarkan jenis sel baik itu Sel PMN, sel hepatosit yang mengalami degenerasi dan sel hepatosit yang nekrosis, tetap memiliki tingkat kerusakan yang lebih rendah dari kelompok kontrol.

Berdasarkan penelitian yang dilakukan oleh Aridama (2013), menunjukkan bahwa kelompok mencit *Mus musculus Balb/C* yang diinfeksi dengan *P. berghei*, setelah diimunisasi dengan ekstrak pellet kelenjar ludah *An. sudaicus* memiliki derajat parasitemia yang rendah, dikarenakan terdapatnya protein immunomodulator yang terdapat didalam fraksi *insoluble* ekstrak pellet tersebut, sehingga kerusakan organ yang ditimbulkan juga akan lebih rendah dari pada kelompok kontrol, yang tidak diinjeksikan ekstrak kelenjar ludah *An. sudaicus* yang bersifat immunomodulator tersebut.<sup>12</sup>

### **Gambaran Histopatologi Hepar Mencit Kelompok Ekstrak Supernatan**

Tingkat kerusakan sel pada kelompok ekstrak supernatan memiliki tingkat kerusakan yang lebih rendah dibandingkan tingkat kerusakan pada kelompok kontrol dan kelompok perlakuan ekstrak pellet. Tingkat kerusakan berdasarkan jenis sel baik itu Sel PMN, sel hepatosit yang mengalami degenerasi dan sel hepatosit yang nekrosis, tetap memiliki tingkat kerusakan yang lebih rendah dari kelompok kontrol dan kelompok ekstrak pellet. Sehingga tingkat kerusakan sel hepatosit pada organ hepar mencit *Mus musculus Balb/C*, yang diinfeksi dengan *P. berghei* setelah diimunisasi dengan ekstrak kelenjar ludah *An. sundaicus*, terendah terdapat pada mencit kelompok perlakuan ekstrak supernatan. Hasil penelitian ini menunjukkan bahwa pemberian imunisasi ekstrak supernatan memperlihatkan senyawa yang berperan sebagai immunomodulator yang bersifat terlarut (*soluble*).<sup>1</sup>

Penelitian lain yang mendukung hasil dari penelitian ini, yaitu penelitian yang dilakukan oleh Imam (2013), menunjukkan bahwa protein immunomodulator yang mampu memodulasi respon imun kearah Th1, yang menguntungkan bagi inang adalah protein yang berada pada ekstrak supernatan (*soluble*) kelenjar ludah nyamuk, karena mampu meningkatkan kadar IFN- $\gamma$  dan menurunkan kadar IL-4.<sup>13</sup> Penelitian lain yang juga mendukung hasil dari penelitian ini adalah penelitian yang dilakukan oleh Rajab (2012), yang menunjukkan bahwa derajat parasitemia terendah terdapat pada kelompok mencit yang diinjeksi dengan ekstrak ludah nyamuk dari fraksi *soluble* supernatan dan tertinggi dari mencit kelompok kontrol yang hanya diinjeksi larutan PBS.<sup>13</sup>

Penelitian lainnya yang dilakukan oleh Aridama (2013), juga mendapatkan kesimpulan bahwa derajat parasitemia pada kelompok mencit yang mendapatkan perlakuan (injeksi ekstrak pellet dan ekstrak supernatan), cenderung lebih rendah dibandingkan derajat parasitemia dari mencit kelompok kontrol yang tidak diimunisasi, sehingga menunjukkan, bahwa immunomodulator yang terdapat pada fraksi *insoluble* pellet dan fraksi *soluble* supernatan dari kelenjar ludah *An. sundaicus*, berpotensi sebagai protein immunomodulator yang mampu mengurangi dan

mencegah kerusakan organ tubuh akibat infeksi parasit malaria.<sup>12</sup> Namun dalam penelitian ini fraksi *soluble* supernatanlah yang paling dominan sehingga tingkat kerusakan hepatosit yang terendah terdapat pada mencit dari kelompok perlakuan ekstrak supernatan.

### **Perbedaan Persentase Kerusakan Hepatosit Kelompok Kontrol, Ekstrak Pellet dan Ekstrak Supernatan Berdasarkan Jenis Kerusakan Sel**

Sel hepatosit yang mengalami degenerasi akan berlangsung sejak terjadinya infeksi dan akan menurun atau mengalami perbaikan setelah 14 hari penyebab kerusakan dihilangkan.<sup>14</sup> Sedangkan pada penelitian induk yang telah dilakukan oleh Adrial (2017), didapatkan bahwa hepar mencit yang diteliti diambil setelah 6 hari diinfeksi oleh *P. berghei*, sehingga degenerasi sel hepatosit masih banyak yang berlangsung.<sup>1</sup>

Sel PMN merupakan jenis kerusakan yang paling sedikit ditemukan, karena infeksi akut yang terjadi pada mencit di penelitian induk sudah berlangsung selama 7 hari, sedangkan jumlah sel PMN lebih banyak terdapat pada jam-jam pertama infeksi, hingga 1 atau 3 hari semenjak terjadinya infeksi, hal inilah yang menyebabkan tidak begitu banyak sel PMN yang ditemukan dalam penelitian ini, dan menyebabkan jenis kerusakan yang ditandai dengan infiltrasi sel PMN, lebih sedikit dibandingkan sel hepatosit yang mengalami degenerasi dan nekrosis.<sup>14</sup>

Sel hepatosit yang mengalami nekrosis terutama pada mencit yang diberi perlakuan ekstrak pellet dan ekstrak supernatan, kelompok ini memiliki immunomodulator yang mampu memproteksi kerusakan sel hepatosit yang mengalami degenerasi (kerusakan yang bersifat *reversible*), berlanjut menjadi kematian sel atau kerusakan sel hepatosit yang bersifat *irreversible* (nekrosis). Hal inilah yang juga menyebabkan jenis kerusakan sel berupa nekrosis sel hepatosit, lebih sedikit dibandingkan dengan jenis kerusakan berupa degenerasi sel.

### **Perbedaan Persentase Kerusakan Hepatosit Kelompok Kontrol, Ekstrak Pellet dan Ekstrak Supernatan**

Paparan berulang terhadap mencit yang diinjeksi ekstrak kelenjar ludah nyamuk *An. sundaicus* menyebabkan pergeseran respon imun dari Th2 kearah Th1 yang lebih menguntungkan

inang dan bersifat lebih protektif. Penelitian yang dilakukan oleh Imam (2013), menunjukkan bahwa protein immunomodulator yang dapat mengalihkan serta mengarahkan respon imun dari Th2 berubah kearah Th1 berada pada fraksi supernatan (*soluble*), hal ini ditunjukkan dengan kadar IFN- $\gamma$  yang paling tertinggi terdapat pada ekstrak supernatan dan kadar IL-4 terendah kadarnya terdapat pada ekstrak supernatan.<sup>13</sup> Sel Th1 menghasilkan sitokin IFN- $\gamma$ , IL-2 dan TNF -  $\alpha$ . IFN- $\gamma$  yang dihasilkan oleh Th1 nantinya akan mengaktifasi sel-sel makrofag, sel makrofag kemudian akan menghasilkan NO sebagai senyawa toksik yang berperan dalam proses eliminasi parasit.<sup>12</sup> Berdasarkan penelitian oleh Adrial (2017), injeksi dari ekstrak kelenjar ludah *An. sudaicus* kepada mencit mampu meningkatkan kadar NO mencit, yang menurunkan derajat parasitemia, sehingga mencit yang diberi injeksi ekstrak kelenjar ludah *An. sudaicus* memiliki tingkat kerusakan organ hepar yang lebih rendah daripada mencit kontrol.<sup>1</sup>

Kelenjar ludah nyamuk *An.sudaicus* terdapat empat protein utama yaitu P46, P41, P33 dan P31kDa yang mana protein ini sangat spesifik menghasilkan anti-saliva antibodi protein IgG yang mampu meningkatkan IFN- $\gamma$ , IL-12 (kadarnya meningkat dihati dan limpa) dan NO yang merangsang respon imun inang pada Th1 yang lebih efektif dalam melawan parasit malaria.<sup>15</sup>

Berdasarkan penelitian yang dilakukan oleh Adrial (2017) menunjukkan bahwa persentase derajat kepadatan parasitemia pada mencit kelompok kontrol, ekstrak pellet dan ekstrak supernatan secara berurutan yaitu 3,35%, 7,02% dan 8,81%.<sup>1</sup> Persentase tersebut menunjukkan bahwa derajat parasitemia tertinggi terdapat pada mencit kelompok kontrol dan yang paling terendah derajat parasitemianya adalah mencit dari kelompok perlakuan ekstrak supernatan. Berdasarkan penelitian tersebut menunjukkan bahwa ekstrak kelenjar ludah *An. sudaicus* memiliki sifat immunomodulator yang lebih tinggi pada keadaan *soluble* (terlarut), dibandingkan ekstrak pellet yang bersifat lebih padat.<sup>1</sup> Hasil penelitian tersebut berbanding lurus dengan hasil penelitian ini yang menunjukkan persentase kerusakan yang paling tinggi terdapat pada organ hepar dari mencit kelompok kontrol, dan yang paling terendah dari mencit kelompok ekstrak

supernatan. Hasil penelitian ini juga meunjukkan bahwa derajat parasitemia sangat mempengaruhi tingkat kerusakan sel hepatosit dari organ hepar mencit yang diteliti.

### Faktor Lain yang Mempengaruhi Hasil Penelitian

Penelitian yang dilakukan oleh Adrial (2017) sebagai penelitian induk, terdapat mencit yang mati selama penelitian tersebut, sehingga preparat yang diteliti hanyalah dari mencit yang masih hidup hingga akhir penelitian. Preparat yang didapat dari penelitian induk adalah preparat yang dibuat pada tahun 2017, sedangkan penelitian ini dilakukan pada tahun 2020, meskipun disimpan dalam kotak preparat, tidak menutup kemungkinan adanya kontaminasi kuman, debu dan partikel lainya yang dapat merusak sampel jaringan organ hepar mencit pada preparat tersebut.

Keterbatasan lain saat penelitian yaitu ketika melakukan penghitungan dan analisis jumlah kerusakan sel yang didapatkan dengan bantuan aplikasi Image J, meskipun sudah dilakukan pengkoreksian pengitungan sebanyak 3 kali, tidak menutup kemungkinan adanya kesalahan dalam penghitungan.

### Simpulan

Gambaran histopatologi organ hepar mencit kelompok kontrol, kelompok ekstrak pellet dan kelompok ekstrak supernatan, berupa kerusakan sel hepatosit dengan jenis terbanyak adalah degenerasi sel. Persentase kerusakan sel hepatosit terbanyak pada kelompok kontrol dan kerusakan paling sedikit pada kelompok ekstrak supernatan.

### Ucapan Terima Kasih

Ucapan terima kasih peneliti sampaikan kepada semua pihak yang turut membantu dalam menyelesaikan dan menyempurnakan penelitian ini.

### Daftar Pustaka

1. Adrial. Pengaruh Ekstrak Kelenjar Ludah *Anopheles sudaicus* Terhadap Kadar Interleukin-12, Interleukin-10, Nitrik Oksida, dan Kepadatan Parasitemia Mencit Putih yang Diinfeksi dengan *Plasmodium berghei* (disertasi). Universitas Andalas. 2017.
2. Andayani R Tri, Hariadi M, Maslachah L. Pengaruh Paparan Artemisinin Berulang Terhadap Gambaran

- Histopatologi Hepar Mencit (*Mus musculus*) yang Diinfeksi *Plasmodium berghei*. 2016 Des; 5(2): 84-91.
3. Manumpa S. Pengaruh Faktor Demografi dan Riwayat Malaria Terhadap Kejadian Malaria. 2016; 4i3: 338-348.
  4. KEMENKES RI. Hasil Utama RISKESDAS 2018. [www.kesmas.kemkes.go.id](http://www.kesmas.kemkes.go.id) - Diakses Desember 2019.
  5. World Health Organization. Malaria. <https://www.who.int/news-room/factsheets/detail/malaria> - Diakses bulan Desember 2019.
  6. DINKES RI. Percepatan Pencegahan dan Pengendalian Penyakit Menuju Cakupan Kesehatan Semesta. RAKERKESDA Sumbar 2019. <https://dinkes.sumbarprov.go.id> - Diakses bulan Desember 2019.
  7. Pratama YG. Nyamuk *Anopheles sp* dan Faktor yang Mempengaruhi di Kecamatan Rajabasa, Lampung Selatan. J Majority. 2015; vol 4 (1): 21.
  8. Janur R, Yusfiati, Fitmawati. Struktur Mikroskopis Hati Tikus Putih (*Rattus norvegicus*) Akibat Pemberian Ekstrak Tanaman *Tristanopsis whiteana* Griff. Oktober 2014: vol 1 (2); 392-401.
  9. Suardana Ida Bagus K. Imunologi Dasar Sistem Imun. Fakultas Kedokteran Hewan. Universitas Udayana. Denpasar. 2017.
  10. Andayani RT, Hariadi M, Maslachah L. Pengaruh Paparan Artemisinin Berulang Terhadap Gambaran Histopatologi Hepar Mencit (*Mus musculus*) yang Diinfeksi *Plasmodium berghei*. Journal of Basic Medicine Veterinary. 2016 Desc; vol 5 (2): 84-91.
  11. Irgantara Vonny Prasetya. Gambaran Histopatologi Hepar Mencit (*Mus musculus*) yang Diinfeksi *Toxoplasma gondii* Secara Intravagina (Skripsi). Fakultas Kedokteran Hewan. Universitas Airlangga. Surabaya. 2015.
  12. Aridama RW, Senjarini K, Sugiyanta. Derajat Parasitemia Mencit Galur BALB/c yang Divaksinasi Kelenjar Saliva *Anopheles sundaicus* sebagai Model *Transmission Blocking Vaccine* (TBV) Melawan Malaria. Artikel Ilmiah Hasil Penelitian Mahasiswa. 2012; vol 1: 3.
  13. Imam Hanafi. Respon Imun *Mus musculus Balb/C* yang divaksinasi Kelenjar saliva *Anopheles maculatus* (DIPTERA:CULICIDAE) Pra dan Pasca Infeksi *Plasmodium berghei* sebagai Model *Transmission Blocking Vaccine* (Skripsi). Fakultas Matematika dan Ilmu Pengetahuan Alam. Universitas Jember. 2013.
  14. Andreas H, Trianto HF, Ilmiawan MI. Gambaran Histologi Regenerasi Hati Pasca Penghentian Paparan Monosodium Glutamat pada Tikus Wistar. April 2015: vol 3 (1); 29-36.
  15. Armiyanti Y, Nuryadi M, Arifianto P, Nurmariana E, Senjarini K, Fitri E, et al (2015b). Detection of Immunogenic Protein From *Anopheles sundaicus* Salivary Glands. *Revista da Sociedade Brasileira de Medicina Tropical*. 2015 Jul-Aug: vol 48 (4); 410-416.